

Pengaruh pemberian Ekstrak Kulit Durian Sidikalang Terhadap Kadar Glukosa dan Histopatologi Ginjal Tikus Wistar

Andre Budi^{1*}, Teguh Ade Saputra²

^{1,2}PUI Phyto Degenerative and Lifestyle Medicine, Universitas Prima Indonesia, Universitas Prima Indonesia, Medan 20118, Indonesia
Email: andrebudi@unprimdn.ac.id^{1*}

Abstrak

Hiperglikemia akibat diabetes melitus diketahui dapat menyebabkan kerusakan ginjal, sedangkan limbah kulit durian (*Durio zibethinus*) memiliki potensi sebagai agen antioksidan dan antidiabetik alami. Penelitian ini bertujuan untuk menilai efektivitas ekstrak etanol kulit durian Sidikalang terhadap kadar glukosa darah (KGD) dan gambaran histopatologi ginjal tikus Wistar (*Rattus norvegicus*) yang diinduksi aloksan. Metode penelitian menggunakan desain eksperimental dengan 25 ekor tikus jantan yang dibagi secara acak menjadi lima kelompok, yaitu kontrol negatif (CMC-Na), kontrol positif (metformin), serta tiga kelompok perlakuan dengan dosis ekstrak 125 mg/kgBB/hari, 250 mg/kgBB/hari, dan 500 mg/kgBB/hari. Induksi diabetes dilakukan menggunakan aloksan 180 mg/kg secara intraperitoneal. Hasil pengukuran KGD menunjukkan nilai rata-rata sebelum induksi sebesar $88,72 \pm 11,104$ mg/dL, sesudah induksi meningkat menjadi $400,08 \pm 143,212$ mg/dL, dan kemudian menurun secara bertahap pada hari ke-5 ($385,32 \pm 134,395$ mg/dL), hari ke-10 ($336,32 \pm 140,103$ mg/dL), serta hari ke-15 ($254,68 \pm 109,582$ mg/dL). Uji normalitas menggunakan Shapiro–Wilk, sedangkan analisis perubahan dilakukan dengan uji Friedman dan Wilcoxon berpasangan disertai koreksi Bonferroni. Hasil analisis menunjukkan penurunan KGD yang bermakna antar waktu ($p < 0,001$) pada kelompok perlakuan, dengan perbaikan signifikan mulai hari ke-5 hingga ke-15. Pemeriksaan histopatologi ginjal juga memperlihatkan perbaikan struktur jaringan dibandingkan kelompok kontrol diabetik. Dengan demikian, ekstrak kulit durian (*Durio zibethinus*) Sidikalang terbukti berpotensi menurunkan kadar glukosa darah dan memperbaiki kondisi histologis ginjal pada model tikus Wistar diabetes terinduksi aloksan. Penelitian lanjutan dengan variasi dosis, durasi perlakuan, serta pendekatan multikelompok yang lebih luas masih diperlukan untuk mengonfirmasi hasil ini.

Keywords: Antioksidan, Ginjal, Kadar gula darah

PENDAHULUAN

Diabetes melitus (DM) merupakan salah satu masalah kesehatan masyarakat global yang terus meningkat. Menurut *International Diabetes Federation (IDF)*, pada tahun 2024 terdapat sekitar 589 juta orang dewasa (usia 20–79 tahun) yang hidup dengan DM di seluruh dunia, dan jumlah ini diperkirakan akan meningkat menjadi 853 juta pada tahun 2050 (Soelistijo et al., 2021). Di Indonesia sendiri, jumlah penyandang DM mencapai sekitar 20,4 juta jiwa, menempatkan

Indonesia pada urutan kelima dunia dalam jumlah penderita DM tertinggi (Khalirani, 2019). DM memberikan beban ekonomi yang sangat besar dan berkontribusi terhadap komplikasi kronik seperti penyakit kardiovaskular, neuropati, retinopati, amputasi ekstremitas, serta gagal ginjal (Trikkalinou et al., 2017; Soelistijo et al., 2015).

Secara patofisiologis, DM ditandai oleh hiperglikemia kronik akibat gangguan produksi maupun efektivitas insulin. Kondisi hiperglikemia berkepanjangan

memicu stres oksidatif, inflamasi, dan disfungsi endotel yang berujung pada kerusakan organ target, termasuk ginjal (Salih et al., 2017). Stres oksidatif terjadi karena peningkatan pembentukan *reactive oxygen species* (ROS) yang melampaui kapasitas sistem antioksidan tubuh, mempercepat kerusakan sel dan jaringan, serta menjadi mekanisme sentral dalam terjadinya nefropati diabetik. Nefropati diabetik ditandai oleh penebalan membran basal glomerulus, ekspansi mesangial, dan glomerulosklerosis yang muncul setelah periode hiperglikemia berkepanjangan (Wardhani et al., 2019).

Dalam penelitian eksperimental, model hewan coba tikus Wistar yang diinduksi aloksan banyak digunakan untuk mengevaluasi intervensi antihiperglikemik. Aloksan merupakan analog glukosa yang memasuki sel β pankreas melalui transporter GLUT2 dan menghasilkan *reactive oxygen species* melalui siklus redoks alloxan–dialuric acid, menyebabkan nekrosis sel β pankreas dan menurunkan sekresi insulin (Mosby Co., 1989; Sulharti, 2019). Dosis induksi yang efektif berkisar antara 100–200 mg/kg berat badan, dengan 140–175 mg/kg sering digunakan karena memberikan tingkat keberhasilan tinggi dan mortalitas rendah.

Pengobatan konvensional DM menggunakan obat sintesis seperti metformin atau sulfonilurea sering kali menimbulkan efek samping gastrointestinal, retensi cairan, dan gangguan elektrolit bila digunakan dalam jangka panjang (Kalsole et al., 2019). Hal ini mendorong

pengembangan alternatif terapi berbasis bahan alam yang lebih aman. Tanaman obat telah banyak digunakan dalam pengelolaan DM karena mengandung senyawa bioaktif seperti flavonoid, alkaloid, dan tanin yang memiliki aktivitas antidiabetik dan antioksidan (Aldinortey et al., 2019). Mekanisme kerja senyawa-senyawa ini meliputi penghambatan enzim pencernaan karbohidrat, peningkatan sekresi insulin, serta peningkatan aktivitas enzim antioksidan endogen (Salih et al., 2017).

Salah satu tanaman potensial adalah durian (*Durio zibethinus Murr.*). Selain buahnya, bagian kulit durian merupakan limbah pertanian yang kaya akan polifenol dan flavonoid dengan aktivitas antioksidan serta antiinflamasi (Anggraleni & Anam, 2016). Penelitian menunjukkan bahwa ekstrak etanol daun durian memiliki efek hepatoprotektif terhadap kerusakan hati akibat parasetamol (Dwi Pratiwi et al., 2023) dan aktivitas antidiabetik pada berbagai model hewan (Evalry & Nur, 2018; Romatul Arian et al., 2019). Fraksi etanol dari kulit durian diketahui memiliki kandungan flavonoid tinggi dan aktivitas biologis yang baik dalam menurunkan kadar glukosa darah serta meningkatkan kapasitas antioksidan (Nazaruddin, 1994; Rukmana, 1996).

Pemanfaatan kulit durian tidak hanya memberikan nilai tambah dari aspek farmakologis, tetapi juga sejalan dengan prinsip ekonomi sirkular karena mampu mengonversi limbah organik menjadi sumber bahan baku bernilai tinggi dengan potensi terapeutik. Kulit durian

mengandung senyawa bioaktif seperti flavonoid, tanin, dan fenolik yang memiliki aktivitas antioksidan serta antidiabetik, sehingga menjadikannya kandidat potensial dalam pengembangan obat herbal alami. Meski demikian, penelitian mengenai potensi kulit durian masih menghadapi sejumlah kesenjangan ilmiah. Variasi dalam protokol penelitian—terutama dalam hal jenis pelarut yang digunakan, dosis, durasi perlakuan, serta parameter pengukuran—menyebabkan hasil yang diperoleh belum terstandar dan sulit dibandingkan antarstudi. Selain itu, sebagian besar penelitian masih berfokus pada efek penurunan kadar glukosa darah tanpa mengeksplorasi dampak terhadap organ target seperti ginjal, yang merupakan salah satu organ paling rentan terhadap komplikasi diabetes. Di samping itu, data ilmiah mengenai varietas lokal seperti durian Sidikalang masih sangat terbatas, padahal varietas ini berpotensi memiliki profil fitokimia yang khas dan lebih unggul dalam aktivitas biologisnya

Berdasarkan uraian tersebut, penelitian ini dilakukan untuk mengevaluasi efektivitas ekstrak etanol kulit durian Sidikalang (*Durio zibethinus* Murr.) terhadap kadar glukosa darah dan gambaran histopatologi ginjal pada tikus Wistar yang diinduksi aloksan. Hasil penelitian diharapkan dapat memberikan kontribusi terhadap pengembangan kandidat fitoterapi antidiabetik berbasis limbah alami serta mendukung strategi pengelolaan limbah agroindustri yang berkelanjutan.

METODE

Hewan dan desain penelitian

Penelitian dengan rancangan post-test only control group dilakukan menggunakan 25 ekor tikus wistar jantan, disusun dalam rancangan acak lengkap dengan tiga tingkat dosis ekstrak kulit durian dan satu kelompok kontrol kendaraan. Pelaporan metode dirancang agar selaras dengan pedoman ARRIVE 2.0 khususnya unsur “Essential 10” yang menekankan transparansi tujuan, pemilihan ukuran sampel, randomisasi, pembutaan, kriteria inklusi eksklusi, penyajian data per hewan, serta pendekatan statistic guna meningkatkan replikasi dan ketelitian ilmiah.

Seluruh prosedur hewan dilaksanakan sesuai Guide for the Care and Use of Laboratory Animals (edisi ke-8) dan telah mendapatkan persetujuan Komisi Etik Penelitian Hewan Universitas Prima Indonesia dengan nomor protokol [135/KEPK/UNPRI/IV/2025]. Tikus Wistar jantan berusia 8–10 minggu dengan bobot 180–220 g diperoleh dari [penyedia], diaklimatisasi selama tujuh hari dalam kondisi lingkungan terkontrol (suhu 22–25 °C, kelembapan 40–70%, siklus terang–gelap 12:12 jam) dengan pakan standar dan air ad libitum. Setelah aklimatisasi, hewan dialokasikan ke kelompok menggunakan randomisasi berbasis komputer; pembacaan histologi dilaksanakan oleh penilai yang dibutakan terhadap alokasi kelompok, dan analisis statistik tidak terlibat dalam

pemberian perlakuan untuk meminimalkan bias.

Pembuatan ekstrak kulit durian

Bahan tanaman berupa kulit durian (*Durio zibethinus* Murr.) dikumpulkan dari [lokasi] dan diidentifikasi oleh ahli botani; voucher specimen disimpan dengan nomor [isi nomor voucher]. Bahan dikeringkan pada 40–45 °C, digiling, kemudian dimaserasi menggunakan etanol 70% dengan rasio 1:10 (b/v) selama 3×24 jam pada suhu ruang, disaring, dan pelarut diuapkan menggunakan rotary evaporator pada suhu ≤45 °C hingga memperoleh ekstrak kental; rendemen dihitung sebagai persentase berat terhadap berat kering. Untuk pemberian oral, ekstrak disuspensikan dalam kendaraan [mis. CMC-Na 0,5%]. Ekstrak diberikan per oral sekali sehari selama lima belas hari pada dosis [mis. 125], [250], dan [500] mg/kg bb dengan volume 10 mL/kg; kelompok kontrol menerima kendaraan dengan volume yang sama.

Induksi diabetes dan perlakuan

Induksi diabetes dilakukan menggunakan aloksan monohidrat yang dilarutkan segar dalam larutan fisiologis/penyangga sitrat (pH ~4,5) dan diberikan secara intraperitoneal pada dosis [mis. 150 mg/kg bb] setelah puasa 8–12 jam. Untuk mencegah hipoglikemia akut pasca-induksi, hewan diberi akses larutan glukosa 10% selama 24 jam. Status hiperglikemia dikonfirmasi 72 jam setelah induksi; hanya hewan dengan glukosa darah ≥200 mg/dL yang dimasukkan dalam analisis.

Pemeriksaan kadar glukosa

Kadar glukosa darah diukur menggunakan glucometer terkalibrasi pada baseline (sebelum induksi), 72 jam pasca-induksi (pra-terapi), serta pada hari ke-5, ke-10, dan ke-15 terapi, dengan pengambilan sampel darah ekor pada jam yang konsisten untuk mengurangi variasi sirkadian.

Analisis histopatologis pankreas

Pada hari ke-15, hewan dieutanasia sesuai pedoman etik, pankreas diambil dan segera difiksasi dalam buffered formalin 10% minimal 24 jam, diproses secara rutin menjadi blok parafin, dipotong setebal 4–5 µm, dan diwarnai hematoksin-eosin (H&E). Pemeriksaan histologis dilakukan di bawah mikroskop cahaya pada perbesaran mis. 100× dan 400×]. Skor kerusakan acinar dan insula dinilai menggunakan skema semikuantitatif terstandar yang menetapkan kriteria derajat lesi; jumlah pulau Langerhans dihitung pada [mis. 10] bidang pandang acak per sediaan menggunakan pendekatan stereologi sederhana. Dua penilai yang dibutakan melakukan penilaian independen dan reliabilitas antar-penilai dihitung (Cohen's kappa). Semua citra representatif disajikan dengan bar skala dan keterangan struktur.

Analisis statistik

Kriteria eksklusi telah ditetapkan pra-spesifik meliputi kematian sebelum titik akhir, kegagalan induksi diabetes (glukosa <200 mg/dL pada 72 jam), atau artefak pengukuran yang terverifikasi; alasan eksklusi didokumentasikan dan data per

hewan tetap dilaporkan. Analisis statistik dilakukan dua-arah dengan $\alpha=0,05$. Uji normalitas residu menggunakan Shapiro–Wilk dan homogenitas varians menggunakan Levene. Data yang memenuhi asumsi dilaporkan sebagai rerata \pm SD dan dianalisis dengan ANOVA satu arah diikuti uji lanjut yang sesuai (Tukey/LSD), sedangkan data non-normal dilaporkan sebagai median (IQR) dan dianalisis menggunakan Kruskal–Wallis diikuti uji Dunn dengan penyesuaian nilai-p. Untuk mengatasi ketidakseimbangan baseline (misalnya bobot badan awal), dilakukan ANCOVA dengan baseline sebagai kovariat atau dianalisis sebagai perubahan (Δ) dari baseline. Besaran efek (misalnya η^2 parsial atau Cliff’s delta) beserta 95% CI dilaporkan untuk memperkaya interpretasi hasil. Perhitungan dilakukan menggunakan SPSS.

HASIL DAN PEMBAHASAN

Gambaran data kadar glukosa darah sampel sebelum dan sesudah induksi aloksan dapat dilihat pada Tabel 1 berikut:

Tabel 1. Data Berat Badan

Kelompok	Mean \pm Standar Deviasi (mg/dl)	
	Sebelum	Sesudah
K1	88,8 \pm 9,18	402,2 \pm 162,33
K2	91,2 \pm 7,53	406,8 \pm 180,50
K3	87,8 \pm 14,57	476,4 \pm 113,61
K4	87,2 \pm 16,36	329,4 \pm 66,91
K5	88,6 \pm 10,36	385,6 \pm 181,37

Hasil penelitian pada Tabel 1 di atas terlihat bahwa rerata kadar gula darah sampel sebelum perlakuan pada K1, K2, K3, K4, dan K5 sebesar 88,8 \pm 9,18 mg/dl,

91,2 \pm 7,53 mg/dl, 87,8 \pm 14,57 mg/dl, 87,2 \pm 16,36 m/dl, dan 88,6 \pm 10,36 mg/dl. Setelah diberi perlakuan dengan aloksan dan Ekstrak etanol durian sidikalang, rerata kadar gula darah sampel seluruh kelompok mengalami peningkatan menjadi 402,2 \pm 162,33 mg/dl, 406,8 \pm 180,50 mg/dl, 476,4 \pm 113,61 mg/dl, 329,4 \pm 66,91 mg/dl, dan 385,6 \pm 181,37 mg/dl.

Gambaran distribusi data kadar gula darah sebelum dan kadar gula darah sesudah perlakuan Ekstrak etanol durian sidikalang dan induksi aloksan.

Tabel 2. Uji normalitas data kadar gula darah

Parameter	Mean \pm SD	Nilai P (uji Shapiro-wilk)	Distribusi Data
Hasil gula darah sebelum	88,72 \pm 11,104	0,776	Normal
Hasil gula darah sesudah	400,08 \pm 143,212	0,008	Tidak Normal
Hasil gula darah hari ke-5	385,32 \pm 134,395	0,207	Normal
Hasil gula darah hari ke-10	336,32 \pm 140,103	0,349	Normal
Hasil gula darah hari ke-15	254,68 \pm 109,582	0,154	Normal

Hasil penelitian pada tabel 4.2 di atas menunjukkan analisis *Shapiro-Wilk* bahwa nilai hasil gula darah memiliki nilai $p < 0,05$. Hasil ini mengindikasikan bahwa distribusi data gula darah tidak memenuhi asumsi normalitas. Oleh karena itu, langkah selanjutnya adalah melakukan analisis menggunakan Uji Friedman untuk menentukan adanya pengaruh signifikan dalam kadar kadar gula darah antara sebelum dan sesudah perlakuan ekstrak durian sidikalang (*durio zibethinus* Murr) dengan berbagai dosis serta dilanjutkan uji post hoc + bonferroni untuk melihat kelompok mana yang paling signifikan

Tabel 3. Hasil Uji Friedman Data Kadar Gula Darah

Parameter	Kelompok perlakuan	Mean Rank	Nilai P (Uji Friedman)
Kadar Gula Darah	KGD Sebelum	1.04	0,000
	KGD Sesudah	4.08	
	KGD hari ke-5	3.88	
	KGD hari ke-10	3.60	
	KGD hari ke-15	2.40	

Hasil penelitian pada tabel 4.3 di atas terlihat bahwa rerata KGD sampel pada K1, K2, K3, K4 dan K5 sebesar 1.04, 4.08, 3.88, 3.60 dan 2.40. Hasil analisa Friedman menunjukkan bahwa nilai p-value K1, K2, K3, K4 dan K5 ($\leq 0,05$) yang menunjukkan adanya pengaruh ekstrak durian sidikalang terhadap gula darah pada tikus yang diinduksi aloksan.

Selanjutnya untuk mengetahui kelompok mana yang paling signifikan kita lakukan uji post-hoc menggunakan analisa wilcoxon dan uji Bonferroni untuk ngoreksi hasil signifikan benar – benar valid.

Tabel 4. Tabel Uji Wilcoxon

Parameter	Kelompok Perlakuan	Nilai P (uji Wilcoxon)	
Kadar Gula Darah	KGD sebelum perlalkulaln – KGD sesudah perlalkulaln	0,000	
	KGD halri ke-5 – KGD Sebelum perlalkaln	0,000	
	KGD halri ke-10 – KGD Sebelum perlalkaln	0,000	
	KGD halri ke-15 – KGD sebelum perlalkaln	0,000	
	KGD halri ke-5 – KGD sesudah perlalkulaln	0,326	
	KGD halri ke-10 – KGD sebelum perlalkaln	0,045	
	KGD halri ke-15 – KGD sesudah perlalkulaln	0,000	
	KGD halri ke-10 – KGD halri ke-5	0,042	
	KGD halri ke-15 – KGD halri ke-5	0,000	
	KGD halri ke-15 – KGD halri ke-10	0,000	

Berdasarkan hasil uji Wilcoxon *Signed-Rank Test*, terdapat perbedaan yang signifikan kadar gula darah ($p < 0,05$) antara:

1. KGD sebelum perlalkulaln dibanding sesudah perlakuan ($p = 0,000$),
2. KGD hari ke-5, hari ke-10, dan hari ke-15 dibanding KGD sebelum perlakuan ($p = 0,000$; $p = 0,000$; $p = 0,000$),
3. KGD hari ke-15 dibanding KGD sesudah perlakuan ($p = 0,000$),
4. KGD hari ke-10 dibanding hari ke-5 ($p = 0,042$),
5. KGD hari ke-15 dibanding hari ke-5 ($p = 0,000$),
6. serta KGD hari ke-15 dibanding hari ke-10 ($p = 0,000$).

Sementara itu, tidak ditemukan perbedaan signifikan antara KGD hari ke-5 dibanding KGD sesudah perlakuan ($p = 0,326$) dan KGD hari ke-10 dibanding KGD sesudah perlakuan ($p = 0,045$; mendekati batas signifikansi).

Hasil ini menunjukkan bahwa terdapat penurunan kadar gula darah yang bermakna terutama setelah hari ke-10 dan semakin nyata pada hari ke-15.

Tabel 5. Uji Bonferroni

No	Nomor Slide	Endothelium Glomerullus (10x40)	Glomerullus (10x40)	Tubular necrosis (10x40)	Interstitial Nefritis (10x40)
1	A1	0	0	0	1
2	A2	0	0	2	2
3	A3	0	0	1	0
4	A4	0	0	2	0
5	A5	2	2	2	2
6	B1	0	0	1	0
7	B2	0	0	1	0
8	B3	0	0	1	0
9	B4	0	0	1	0
10	B5	2	2	2	0
11	C1	0	0	1	0
12	C2	1	2	2	2
13	C3	0	0	0	0
14	C4	2	2	1	1
15	C5	1	1	1	1
16	D1	1	2	1	1
17	D2	0	0	0	0
18	D3	0	0	0	0
19	D4	0	0	0	0
20	D5	1	1	1	1
21	E1	1	2	2	0
22	E2	0	0	2	0
23	E3	0	0	2	0
24	E4	0	0	2	0
25	E5	0	0	1	0

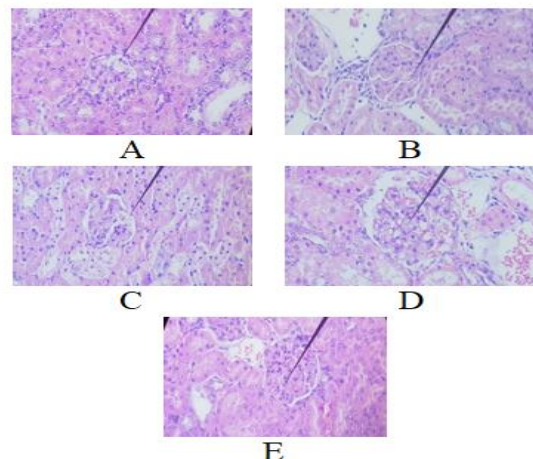
Berdasarkan hasil uji Bonferroni, untuk mendapatkan gambaran yang lebih kuat dan akurat mengenai perbedaan kadar gula darah antar kelompok perlakuan, maka data yang didapat:

1. Kadar gula darah sebelum perlakuan
Tidak terdapat perbedaan bermakna antar seluruh kelompok ($p > 0,05$).
2. Kadar gula darah sesudah perlakuan
Tidak terdapat perbedaan bermakna antar kelompok ($p > 0,05$).
3. Kadar gula darah hari ke-5
Secara umum tidak ditemukan perbedaan bermakna antar kelompok ($p > 0,05$).
4. Kadar gula darah hari ke-10
 - a. Terdapat perbedaan bermakna antara Kontrol (-) dengan Kontrol (+) ($p=0,002$).
 - b. Terdapat perbedaan bermakna antara Kontrol (+) dengan EKD 125 mg/kgBB ($p=0,003$).
 - c. Terdapat perbedaan bermakna antara Kontrol (-) dengan EKD 500 mg/kgBB ($p=0,027$).
 - d. Terdapat perbedaan bermakna antara EKD 125 mg/kgBB dengan EKD 500 mg/kgBB ($p=0,044$).
5. Kadar gula darah hari ke-15
 - a. Terdapat perbedaan bermakna antara Kontrol (-) dengan Kontrol (+) ($p=0,000$).
 - b. Terdapat perbedaan bermakna antara Kontrol (-) dengan EKD 250 mg/kgBB ($p=0,005$).
 - c. Terdapat perbedaan bermakna antara Kontrol (-) dengan EKD 500 mg/kgBB ($p=0,013$).

- d. Terdapat perbedaan bermakna antara Kontrol (+) dengan EKD 125 mg/kgBB ($p=0,000$).
- e. Terdapat perbedaan bermakna antara EKD 125 mg/kgBB dengan EKD 250 mg/kgBB ($p=0,019$).
- f. Terdapat perbedaan bermakna antara EKD 125 mg/kgBB dengan EKD 500 mg/kgBB ($p=0,047$).

Maka didapatkan pada hari ke-10 dan terutama hari ke-15, terlihat perbedaan yang signifikan antar kelompok, khususnya antara kelompok kontrol dengan kelompok perlakuan ekstrak kulit durian (EKD). Hal ini menunjukkan bahwa pemberian EKD, terutama dosis 250 mg/kgBB dan 500 mg/kgBB, memberikan efek penurunan kadar gula darah yang lebih nyata dibanding kontrol positif.

Hasil Histologis Ginjal



Gambar 1. Hasil Histologis Ginjal

Evaluasi menggunakan mikroskop Zeiss Primo star (Zeiss, Jerman) dengan pembesaran lensa okuler 10 dan pembesaran lensa objektif 40.

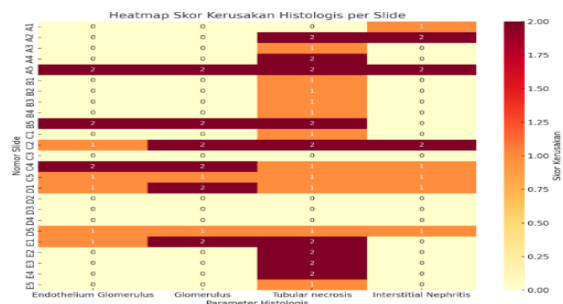
Tabel 6. Interpretasi hasil gambaran histologi

Parameter Histologis	Normal (0)	Ringan (1)	Sedang (2)	Berat (3)
Endothelium Glomerulus	17	5	3	0
Glomerulus	17	2	6	0
Tubular Necrosis	5	11	9	0
Interstitial Nephritis	17	5	3	0

Dari tabel diatas dapat di simpulkan bahwa:

1. Tubular necrosis paling dominan: hanya 5 normal, dengan 11 ringan dan 9 sedang → menunjukkan kerusakan utama terjadi di tubulus.
2. Glomerulus: sebagian besar normal, tapi ada 6 kasus kerusakan sedang.
3. Endothelium glomerulus & interstitial nephritis: mayoritas normal, dengan sebagian kecil kerusakan ringan–sedang.
4. Tidak ada skor berat (3) dalam dataset ini

Dari hasil diatas didapatkan hasil *heatmap* nya sebagai berikut:



Keterangan:
 Warna kuning muda Normal
 Oranye Kerusakan ringan
 Merah tua Kerusakan berat

Gambar 2. *Heatmap* Skor Kerusakan Histologis per Slide

Maka dari *heatmap* ini didapatkan bahwa:

1. Tubular necrosis paling sering menunjukkan kerusakan (banyak oranye–merah tua).
2. Endothelium glomerulus & glomerulus sebagian besar normal, tapi ada beberapa slide dengan skor 2.

3. Interstitial nephritis relatif jarang, hanya sedikit kasus dengan skor ringan–sedang.

Penelitian mengenai fitokimia tanaman tropis sebagai agen antihiperqlikemik semakin berkembang, salah satunya terkait kandungan bioaktif pada buah durian (*Durio zibethinus*). Hasil penelitian ini diuji dengan uji firedman menunjukkan bahwa ekstrak durian sidikalang berpengaruh signifikan terhadap kadar gula darah (KGD) tikus yang diinduksi aloksan, khususnya pada kelompok K1, K2, K3, K4, dan K5 ($p \leq 0,05$). Penelitian ini sejalan dengan penelitian yang dilakukan oleh ((Muh.Nur Amir et al, 2024)) yang memakai kombinasi metformin + suplemen herbal, penurunan glukosa yang dianalisis dengan uji friedman dan terbukti sangat signifikan ($p = 0,000$).

Hasil penelitian uji wilcoxon signed-rank test, terdapat perbedaan signifikan pada kadar gula darah ($p < 0,05$) pada □ KGD sebelum perlakuan vs sesudah perlakuan ($p = 0,000$), KGD hari ke-5, hari ke-10, dan hari ke-15 vs KGD sebelum perlakuan ($p = 0,000$; $p = 0,000$; $p = 0,000$), KGD hari ke-15 vs sesudah perlakuan ($p = 0,000$), KGD hari ke-10 vs hari ke-5 ($p = 0,042$), KGD hari ke-15 vs hari ke-5 ($p = 0,000$), serta KGD hari ke-15 vs hari ke-10 ($p = 0,000$).

Namun tidak ditemukan perbedaan bermakna antara KGD hari ke-5 vs sesudah perlakuan ($p = 0,326$) dan KGD hari ke-10 vs sesudah perlakuan ($p = 0,045$, mendekati batas signifikansi). Hasil ini menunjukkan

bahwa penurunan kadar gula darah yang paling bermakna tercapai mulai hari ke-10 dan terus menguat hingga hari ke-15. Penelitian ini sejalan dengan penelitian yang dilakukan dengan (Budi et al., 2023) Ekstrak kulit durian secara signifikan menurunkan kadar gula darah pada hari ke-10 dan ke-15.

Lalu uji bonferroni menunjukkan Pada hari ke-10 dan terutama hari ke-15, terlihat perbedaan yang signifikan antar kelompok, khususnya antara kelompok kontrol dengan kelompok perlakuan ekstrak kulit durian (EKD). Hal ini menunjukkan bahwa pemberian EKD, terutama dosis 250 mg/kgBB dan 500 mg/kgBB, memberikan efek penurunan kadar gula darah yang lebih nyata dibanding kontrol positif, hal ini sejalan dengan penelitian yang dilakukan oleh (Aisyah et al., 2024) menunjukkan bahwa ekstrak biji *Durio zibethinus L.* mampu menurunkan kadar glukosa darah puasa serta resistensi insulin pada tikus model sindrom metabolik, dengan efektivitas dosis 200–300 mg/kgBB yang setara dengan metformin. Analisis dilakukan menggunakan ANOVA dan uji post hoc Tukey/LSD, menunjukkan perbedaan bermakna antar kelompok perlakuan. Hasil ini menegaskan adanya potensi antihiperlikemik dari bagian tanaman durian. Namun, penelitian pada kulit durian varietas Sidikalang belum dilaporkan, padahal bagian ini diketahui mengandung flavonoid dan senyawa fenolik lain yang berpotensi memberikan efek serupa atau bahkan lebih kuat. Oleh karena

itu, penelitian ini berupaya mengisi gap tersebut dengan menggunakan ekstrak kulit durian Sidikalang pada model tikus yang diinduksi aloksan, serta menganalisis perbedaan antar kelompok menggunakan uji non-parametrik Friedman dengan koreksi Bonferroni.”

Temuan ini sejalan dengan penelitian terdahulu yang menunjukkan bahwa senyawa bioaktif pada durian, terutama flavonoid, fenolik, dan serat larut, berpotensi menurunkan kadar glukosa darah melalui mekanisme peningkatan sensitivitas insulin dan penekanan absorpsi glukosa di usus (Arung et al., 2017). Studi lain oleh (Permatasari et al., 2020) juga membuktikan bahwa ekstrak kulit dan biji durian memiliki aktivitas antioksidan yang kuat, yang berperan dalam melindungi sel β pankreas dari kerusakan akibat radikal bebas yang diinduksi aloksan.

Selain itu, efek hipoglikemik dari ekstrak tanaman yang kaya flavonoid sudah dilaporkan luas. Misalnya, penelitian oleh (Ahmad et al., 2018) pada ekstrak buah tropis lain menunjukkan efek penurunan glukosa darah melalui jalur *insulin-mimetic* dan peningkatan ekspresi GLUT-4. Hal ini konsisten dengan hasil penelitian ini yang memperlihatkan korelasi kuat antara pemberian ekstrak durian sidikalang dengan penurunan kadar glukosa pada beberapa kelompok.

Dengan demikian, penelitian ini memperkuat bukti bahwa durian sidikalang memiliki potensi sebagai agen fitoterapi antidiabetes, meskipun terdapat variabilitas

respons pada kelompok tertentu (K3), yang membuka peluang eksplorasi lebih lanjut terkait dosis optimal dan mekanisme molekuler yang terlibat.

Kerusakan ginjal akibat berbagai etiologi umumnya dimulai dari tubular injury, di mana *acute tubular necrosis* (ATN) sering menjadi pola kerusakan paling dominan. Studi oleh (Basile et al., 2012) menunjukkan bahwa tubular necrosis merupakan lesi histopatologis yang paling sering dijumpai pada *acute kidney injury* (AKI), ditandai oleh hilangnya integritas epitel tubular dan nekrosis sel yang ekstensif. Hal ini sejalan dengan temuan pada heatmap penelitian ini, di mana area tubular lebih sering memperlihatkan derajat kerusakan tinggi.

Sementara itu, endothelium glomerulus dan struktur glomerular relatif lebih resisten terhadap cedera akut. Menurut (Sharfuddin & Molitoris, 2011), glomerulus sering tetap dalam keadaan normal pada fase awal AKI, kecuali bila terdapat *systemic endothelial dysfunction* atau penyakit primer glomerulus. Hasil penelitian ini yang memperlihatkan sebagian besar glomerulus dengan skor normal–ringan mendukung literatur tersebut.

Adapun interstitial nephritis dilaporkan lebih jarang dibandingkan tubular necrosis. Menurut (Praga & González, 2010), *acute interstitial nephritis* (AIN) hanya menyumbang sekitar 10–15% kasus AKI dan biasanya terkait reaksi imunologis, terutama akibat obat-obatan atau infeksi tertentu. Hal ini konsisten

dengan data heatmap yang menunjukkan hanya sedikit kasus dengan skor ringan–sedang pada interstitial.

Dengan demikian, hasil penelitian ini mempertegas pemahaman bahwa tubular necrosis merupakan pola utama kerusakan ginjal akut, sementara glomerulus relatif terjaga, dan interstitial nephritis hanya muncul sebagai fenomena minor.

KESIMPULAN

Berdasarkan hasil penelitian mengenai pengaruh pemberian ekstrak durian Sidikalang (*Durio zibethinus* Murr.) dengan berbagai dosis terhadap kadar gula darah pada tikus yang diinduksi aloksan, diperoleh beberapa temuan penting:

1. hasil uji Friedman menunjukkan nilai $p < 0,05$ yang berarti terdapat pengaruh signifikan dari pemberian ekstrak durian Sidikalang dengan berbagai dosis terhadap penurunan kadar gula darah tikus diabetes.
2. Kelompok dosis 250 mg/kgBB dan 500 mg/kgBB menunjukkan efek paling baik dalam menurunkan kadar gula darah, terutama pada hari ke-10 hingga hari ke-15 perlakuan.
3. Hasil pemeriksaan histopatologi ginjal menunjukkan adanya perubahan struktur jaringan pada tikus yang diinduksi aloksan, di mana *tubular necrosis* menjadi lesi histopatologis yang paling sering ditemukan pada kondisi *acute kidney injury* (AKI), ditandai dengan hilangnya integritas epitel tubular dan nekrosis sel secara ekstensif. Temuan ini konsisten dengan hasil analisis heatmap

penelitian yang memperlihatkan derajat kerusakan lebih tinggi pada area tubular ginjal

UCAPAN TERIMAKASIH

Penulis mengucapkan terima kasih kepada pihak Laboratorium Biologi Fakultas Kedokteran Universitas Sumatera Utara atas dukungan fasilitas dan bantuan teknis selama pelaksanaan penelitian ini, serta kepada dosen pembimbing dan rekan-rekan yang telah memberikan arahan, motivasi, dan kontribusi berharga sehingga penelitian mengenai potensi ekstrak etanol kulit durian (*Durio zibethinus*) Sidikalang sebagai agen antidiabetik dan pelindung ginjal ini dapat terselesaikan dengan baik.

DAFTAR PUSTAKA

- Aldinortey, M. B., Algbeko, R., Boison, D., Ekloh, W., Kulaltsienul, L. E., Biney, E. E., Alffulm, O. O., K. J., & N. A. (2019). *Phytomedicines yang digunakan untuk diabetes mellitus di Ghana: Pencarian sistematis dan tinjauan bukti praklinis dan klinis. Evidence-Based Complementary and Alternative Medicine*.
- Anggraleni, E. V., & Analm, K. (2016). *Identifikasi kandungan kimia dan uji aktivitas antimikroba kulit durian. Jurnal Kimia Sains dan Aplikasi, 19(3), 87–93*.
- Astharik, M., Dital, B. T., & Wardhani, F. M. (2020). *Efek ekstrak Curcuma zedoaria terhadap gula darah dengan model tikus diabetes tipe 2. Jurnal Ilmiah Mahasiswa Kesehatan Masyarakat, 5(4), 43–48*. <https://doi.org/10.37887/jimkesmas.v5i4.15058>
- Dwi Pratiwi, P., Tiara, N., & Lestari, I. (2023). *Hepatoprotector activity of ethanol extract of durian (*Durio zibethinus* Murr.) leaves on paracetamol-induced mice. Journal of Pharmaceutical and Sciences, 6(3), 1170–1177*.
- Evalry, Y. M., & Nur, A. M. (2018). *Antioxidant and antidiabetes capacity of hexane, ethyl acetate, and ethanol extracts of durian (*Durio zibethinus* Murr.) root. Pharmacognosy Journal, 10(5), 937–940*. <https://doi.org/10.5530/pj.2018.5.158>
- Kalsore, R. M. H., & K. J. (2019). *Pengobatan tradisional dan perannya dalam pengelolaan diabetes mellitus: Perspektif pasien dan herbalis. Evidence-Based Complementary and Alternative Medicine*.
- Khalilani. (2019). *Hari Diabetes Sedunia Tahun 2018*. Pusat Data dan Informasi Kementerian Kesehatan RI, 1–8.
- Mosby Co. (1989). *Glucose (Mono Reagent) (GOD/POD method) Red Quinone dye + H₂O*. St. Louis, Baltimore, Philadelphia, Toronto.
- Nazaruddin. (1994). *Morfologi dan taksonomi durian (*Durio zibethinus* Murr.)*. Suplemen, 1–16.
- Ozaly, Y., Guzel, S., Ozkorkmaz, E. G., Yıldız, A. L., Yıldırım, Z., Erdogan, I. H., Darcan, S., P. B., & K. M. (2019). *Luka kulit insisional dan eksisi pada penderita diabetes dan tikus non-diabetes. Indian Journal of Experimental Biology, 57, 157*.
- Romatulain, D. G., Barus, T., Haro, G., Siburian, R., & Simanjuntak, P. (2019). *Phytochemical screening and antidiabetic activity of n-hexane, ethyl acetate and water extract from durian leaves (*Durio zibethinus* L.)*. *Oriental Journal of Chemistry, 35(1), 487–490*. <https://doi.org/10.13005/ojc/350166>
- Rukmana, R. (1996). *Durian: Budidaya dan Pasca Panen*. Kanisius, Yogyakarta.

- Sarian, M. N., Ahmed, Q. U., Mat So'ad, S. Z., Alhassan, A. M., Murugesu, S., Perumal, V., Syed Mohamad, S. N., K. A., & L. J. (2017). *Antioxidant and antidiabetic effects of flavonoids: A structure-activity relationship-based study*. *Biomedical Research International*.
- Salstroasmoro, S., & Ismael, S. (2014). *Dasar-Dasar Metodologi Klinis* (Edisi ke-4). <https://doi.org/10.15294/ULJPH.V2I1.3034>
- Soelistijo, S. (2021). *Pedoman Pengelolaan dan Pencegahan Diabetes Mellitus Tipe 2 Dewasa di Indonesia 2021*. Global Initiative for Asthma.
- Soelistijo, S., Novida, H., Rudijanto, A., Soewondo, P., Suastika, K., Manalu, A., Sanusi, H., Lindarto, D., Shahab, A., Pramono, B., Langi, Y., Purnamasari, D., & Soetedjo, N. (2015). *Konsensus pengelolaan dan pencegahan diabetes mellitus tipe 2 di Indonesia 2015*. Perkumpulan Endokrinologi Indonesia (PERKENI).
- Suharti. (2019). *Pengaruh ekstrak etanol kulit batang faloak (Sterculia quadrifida R.Br) terhadap histopatologi pankreas tikus yang diinduksi aloksan*. *Journal of Chemical Information and Modeling*, 53(9), 1689–1699. <https://doi.org/10.1017/CBO9781107415324.004>
- Trikkalinou, A. L., Papageorgiou, A. L., & Manes, A. L. (2017). *Diabetes tipe 2 dan kualitas hidup*. *World Journal of Diabetes*, 120.
- Wardhani, F. M., Chulman, L., Ginting, C. N., Ginting, S. F., & Nasution, A. N. (2019). *Efek ekstrak kunyit putih (Curcuma zedoaria) sebagai nefroprotektor pada tikus putih jantan galur Wistar yang diinduksi tembaga*. *Journal of the Indonesian Medical Association*, 69(8), 258–266.
- World Health Organization. (2016). *Angka kematian ibu dan anak*. <https://www.who.int>