

Efek Ekstrak Kulit Durian (*Durio zibethinus*) Terhadap Kadar Glukosa Darah dan Histopatologi Hepar Tikus Wistar yang Diinduksi Aloksan

Risna Pebriani Hura^{1*}, Andre Budi², Suandy³

^{1,2,3}Fakultas Kedokteran, Kedokteran Gigi Dan Ilmu Kesehatan Universitas Prima Indonesia

Email: risnapebrianihura@gmail.com^{1*}

Abstrak

Kulit durian (*Durio zibethinus*) kaya flavonoid yang berpotensi menurunkan glukosa darah dan melindungi hepar, namun bukti *in vivo* terstandar masih terbatas. Tujuan: Mengevaluasi efek ekstrak kulit durian terhadap kadar glukosa darah dan gambaran histopatologi hepar pada tikus Wistar yang diinduksi aloksan. Metode: Dua puluh lima tikus jantan diacak ke lima kelompok: kontrol negatif, kontrol positif (metformin 45 mg/kgBB), serta ekstrak 125, 250, dan 500 mg/kgBB (per oral). Glukosa darah diukur pra-induksi, pasca-induksi, hari ke-5, 10, dan 15; jaringan hepar dinilai semikuantitatif (nekrosis, kongesti, inflamasi) oleh penilai tersamar. Analisis menggunakan model berulang lintas waktu dan uji lanjutan yang sesuai. Hasil: Setelah induksi, terjadi hiperglikemia pada semua kelompok. Penurunan glukosa bermakna terlihat pada hari ke-10 dan 15 ($p < 0,05$), dengan efek terbesar pada metformin, diikuti dosis ekstrak 250–500 mg/kgBB. Skor histopatologi hepar tidak berbeda bermakna antar kelompok. Kesimpulan: Ekstrak kulit durian menunjukkan aktivitas antihiperglikemik yang bergantung dosis, sementara bukti hepatoprotektif belum konklusif pada ukuran sampel ini. Diperlukan standarisasi ekstrak dan uji dengan daya (power) memadai untuk konfirmasi.

Keywords: Histopatologi, Kulit durian, Tikus, Wistar

PENDAHULUAN

Diabetes melitus (DM) merupakan gangguan metabolik kronik yang ditandai oleh peningkatan kadar glukosa darah akibat gangguan sekresi atau kerja insulin (Fatimah, 2015). Kondisi ini berhubungan erat dengan stres oksidatif yang dapat merusak sel β pankreas dan menurunkan sensitivitas insulin. Pada penelitian hewan, aloksan banyak digunakan untuk menimbulkan keadaan mirip diabetes karena mampu menghasilkan spesies oksigen reaktif (ROS) yang menyebabkan kerusakan oksidatif pada sel β pankreas dan jaringan tubuh lainnya (Ighodaro et al., 2017; Nifadila Dachi et al., 2022). Selain pankreas, organ hepar juga mengalami

perubahan patologis akibat peningkatan glukoneogenesis, peroksidasi lipid, serta akumulasi radikal bebas (Maulina, 2018; Wulandari et al., 2024). Oleh karena itu, pemeriksaan histopatologi hepar penting dilakukan bersamaan dengan pengukuran kadar glukosa darah untuk memperoleh gambaran komprehensif terhadap efek hiperglikemia yang diinduksi aloksan (Nubatonis et al., 2015; Prastyo Wati, 2024).

Flavonoid dikenal memiliki aktivitas antioksidan dan antihiperglikemik melalui berbagai mekanisme, antara lain penghambatan enzim pencernaan karbohidrat, peningkatan pemakaian glukosa oleh jaringan perifer, serta

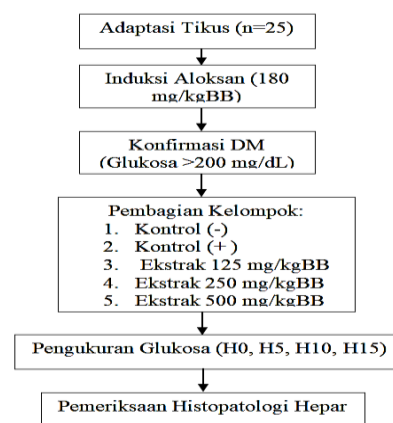
modulasi jalur pensinyalan insulin (Rabbaniyyah & Suciati, 2023). Salah satu sumber flavonoid alami yang potensial adalah kulit durian (*Durio zibethinus*), yang selama ini dianggap sebagai limbah pertanian. Kulit durian diketahui mengandung senyawa fenolik, flavonoid, dan tanin dalam kadar tinggi yang berpotensi menurunkan kadar glukosa darah serta melindungi jaringan hati dari kerusakan oksidatif (Amir et al., 2020; Muhtadi et al., 2016; Pratiwi et al., 2023).

Meskipun demikian, penelitian *in vivo* yang mengevaluasi efek ekstrak kulit durian terhadap kadar glukosa darah dan struktur histologis hepar masih terbatas. Sebagian besar studi terdahulu lebih menitikberatkan pada uji aktivitas antidiabetes secara umum tanpa analisis histopatologi terperinci (Budiarti, 2019; Baharuddin et al., 2018). Belum banyak penelitian yang menggunakan rancangan eksperimental terstandar dengan penilaian mikroskopis jaringan hepar untuk mengonfirmasi efek protektif ekstrak tanaman ini.

Berdasarkan uraian tersebut, penelitian ini bertujuan untuk menilai efek ekstrak kulit durian terhadap kadar glukosa darah dan gambaran histopatologi hepar pada tikus Wistar yang diinduksi aloksan. Hasil penelitian diharapkan dapat memperkuat bukti ilmiah mengenai potensi kulit durian sebagai agen alami antihiperqlikemik sekaligus pelindung jaringan hati, serta menjadi dasar pengembangan bahan herbal dalam pengelolaan diabetes melitus (Rabbaniyyah & Suciati, 2023; Amir et al., 2020)

METODE PENELITIAN

Penelitian ini merupakan studi eksperimental laboratorium dengan desain kelompok paralel dan pengukuran berulang lintas waktu. Penelitian dilaksanakan pada tahun 2025 di laboratorium hewan coba sesuai prosedur yang berlaku. Gambar 1 berikut memperlihatkan urutan tahapan mulai dari adaptasi hewan, induksi aloksan, pembagian kelompok, hingga pemeriksaan histopatologi hepar.



Gambar 1. Diagram alur desain penelitian

Subjek penelitian, sebanyak 25 ekor tikus putih jantan galur Wistar berumur 8–10 minggu dengan berat 180–220 g digunakan dalam penelitian ini. Hewan diadaptasi selama tujuh hari dan diacak ke lima kelompok (n=5):

1. kontrol negatif (vehicle),
2. kontrol positif (metformin 45 mg/kgBB),
3. ekstrak kulit durian 125 mg/kgBB,
4. ekstrak kulit durian 250 mg/kgBB, dan
5. ekstrak kulit durian 500 mg/kgBB.

Ekstrak kulit durian disiapkan dengan metode maserasi etanol 96%, kemudian dikeringkan hingga diperoleh ekstrak kental. Pemberian dilakukan secara oral selama 15 hari berturut-turut.

Model diabetes dibuat dengan injeksi aloksan monohidrat 180 mg/kgBB intraperitoneal setelah puasa 8–12 jam. Dua hari setelah induksi, kadar glukosa darah ≥ 200 mg/dL digunakan sebagai indikator keberhasilan induksi. Untuk mencegah hipoglikemia akut, hewan diberi larutan glukosa 10% selama 24 jam pascainduksi.

Kadar glukosa darah diukur menggunakan metode glukosa oksidase pada darah kapiler vena ekor dalam keadaan puasa. Pengukuran dilakukan pada lima titik waktu: prainduksi, 48 jam pascainduksi, serta hari ke-5, ke-10, dan ke-15 setelah perlakuan.

Pada akhir perlakuan, tikus dianestesi dan jaringan hepar diambil untuk pemeriksaan histopatologi. Jaringan difiksasi dalam formalin 10%, diproses parafin, dan diwarnai Hematoksilin–Eosin. Penilaian dilakukan secara semikuantitatif tersamar oleh ahli patologi anatomi terhadap tiga parameter: nekrosis hepatosit, kongesti sinusoid, dan infiltrasi inflamasi, masing-masing dengan skor 0–3.

Data kadar glukosa dianalisis menggunakan ANOVA satu arah atau uji non-parametrik Kruskal–Wallis sesuai distribusi data. Nilai $p < 0,05$ dianggap bermakna. Penelitian telah mendapat persetujuan dari Komisi Etik Penelitian Universitas Prima Indonesia dengan nomor surat [nomor persetujuan], dan seluruh prosedur mengacu pada prinsip kesejahteraan hewan coba (3R: Replacement, Reduction, Refinement).

HASIL DAN PEMBAHASAN

Penelitian ini menggunakan ekstrak kulit durian hasil maserasi etanol 96% untuk menguji aktivitas antihiperqlikemik serta pengaruhnya terhadap histopatologi hepar tikus Wistar. Sebelum perlakuan dimulai, seluruh hewan uji ditimbang, dan distribusi berat badan awal disajikan pada Tabel 1.

Tabel 1. Analisa Distribusi Data Berat Badan Awal pada Seluruh Kelompok Perlakuan

Kelompok Perlakuan	Nilai P	Distribusi Data
Kontrol Negatif	0,814	Normal
Kontrol Positif	0,314	Normal
Ekstrak Kulit Durian-1	0,046	Tidak Normal
Ekstrak Kulit Durian-2	0,046	Tidak Normal
Ekstrak Kulit Durian-3	0,314	Normal

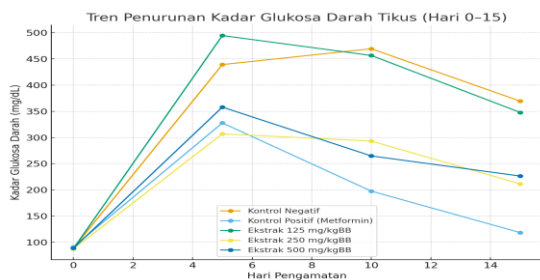
Beberapa kelompok menunjukkan distribusi data yang tidak normal ($p < 0,05$), sehingga analisis komparatif dilakukan menggunakan uji Kruskal–Wallis. Hasil menunjukkan adanya perbedaan berat badan awal antar kelompok ($p < 0,001$), dengan median tertinggi pada kelompok ekstrak 250 mg/kgBB dan terendah pada kelompok ekstrak 500 mg/kgBB.

Tabel 2. Perbandingan Kadar Glukosa Darah (mg/dL) pada Berbagai Kelompok Perlakuan

Kelompok Perlakuan	Kadar Gula Darah (mg/ dl)				
	Sebelum Induksi	Setelah Induksi	Hari Ke-5	Hari Ke-10	Hari ke-15
Kontrol Negatif	88,80 ± 9,18	295 (270-600)	439,20 ± 127,34	469,40 ± 114,76	369,40 ± 70,42
Kontrol Positif	91,20 ± 7,53	394 (208-600)	327,80 ± 196,60	197,60 ± 95,66	118,40 ± 28,50
Ekstrak Kulit Durian-1	87,80 ± 14,57	415 (379-600)	494,60 ± 59,53	456,60 ± 111,93	347,80 ± 92,77
Ekstrak Kulit	87,20 ± 16,36	315 (257-	307,00 ± 3,67	293,20 ± 58,56	211,40 ± 27,01

Durian-2	410)				
Ekstrak Kulit	88,60±	375	358,00±	264,80±	226,40±
Durian-3	10,36	(200-600)	136,60	80,62	55,65
Nilai P	0,988	0,529	0,129	<0,001	<0,001

Kadar glukosa darah sebelum induksi relatif seragam antar kelompok ($p = 0,988$). Setelah induksi aloksan, kadar glukosa meningkat signifikan pada seluruh kelompok ($p < 0,05$). Penurunan kadar glukosa mulai tampak pada hari ke-10 dan mencapai nilai terendah pada hari ke-15, terutama pada kelompok ekstrak 250 mg/kgBB dan 500 mg/kgBB ($p < 0,05$).



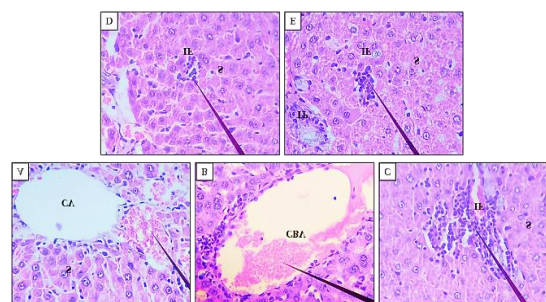
Gambar 2. Tren penurunan kadar glukosa darah tikus (hari 0–15) pada berbagai kelompok perlakuan.

Garis menunjukkan penurunan glukosa darah paling tajam pada kontrol positif, diikuti ekstrak 250 mg/kgBB dan 500 mg/kgBB.

Tabel 3. Perbandingan Skor Semikuantitatif Jaringan Hepar pada Seluruh Kelompok Perlakuan

Kelompok Perlakuan	Skor Semikuantitatif Hepar, Median (Min-Max)		
	Nekrosis	Kongesti	Inflamasi
Kontrol Negatif	2 (0-2)	1 (0-1)	2 (1-2)
Kontrol Positif	0 (0-0)	1 (0-2)	1 (1-2)
Ekstrak Kulit Durian-1	1 (0-2)	2 (0-2)	2 (2-2)
Ekstrak Kulit Durian-2	0 (0-2)	2 (0-2)	2 (1-2)
Ekstrak Kulit Durian-3	0 (0-1)	1 (0-2)	2 (2-2)
Nilai P	0,097	0,297	0,128

Tabel 3 menunjukkan hasil skor semikuantitatif jaringan hepar yang mencakup parameter nekrosis, kongesti, dan inflamasi. Nilai median tertinggi untuk nekrosis terdapat pada kelompok kontrol negatif, sedangkan kelompok kontrol positif memiliki median terendah. Skor kongesti dan inflamasi tampak bervariasi antar kelompok, namun tidak menunjukkan perbedaan yang signifikan secara statistik ($p > 0,05$). Gambaran histologi jaringan hepar masing-masing kelompok disajikan pada Gambar 3.



Gambar 3. Gambaran Histologi Hepar Pankreas pada Seluruh Kelompok Perlakuan.

Keterangan: (A) Kontrol Negatif; (B) Kontrol Positif; (C) Ekstrak Kulit Durian-1; (D) Ekstrak Kulit Durian-2; (E) Ekstrak Kulit Durian-3. CV: Vena sentralis; CBV: Kongesti pada Pembuluh Darah; IF: Infiltrasi Sel Radang; TP; Triad Porta; S: Sinusoid Hepar. Pewarnaan: Hematoksilin-Eosin. Pembesaran: 400x

Gambar 3. Gambaran Histologi Hepar Pankreas pada Seluruh Kelompok Perlakuan. Gambar 3 memperlihatkan gambaran histologi jaringan hepar pada seluruh kelompok perlakuan yang diamati menggunakan pewarnaan Hematoksilin-Eosin (HE) dengan pembesaran 400x. Terlihat perbedaan struktur sel hepar antar kelompok, meliputi area nekrosis di sekitar vena sentralis pada kontrol negatif (A), kongesti pada pembuluh darah pada kontrol positif (B), serta infiltrasi sel radang pada kelompok perlakuan ekstrak kulit durian dosis 125, 250, dan 500 mg/kgBB (C–E).

Efek Antihiperqlikemik Ekstrak Kulit Durian

Hasil penelitian menunjukkan bahwa ekstrak kulit durian memiliki efek antihiperqlikemik yang ditandai dengan penurunan kadar glukosa darah pada dosis 250 dan 500 mg/kgBB. Pola *dose-dependent* ini menunjukkan adanya hubungan antara peningkatan dosis dengan penurunan kadar glukosa darah. Gambaran histologi hepar juga memperlihatkan kecenderungan perbaikan struktur jaringan pada dosis tinggi. Temuan ini sejalan dengan penelitian Rabbaniyyah dan Suciati (2023) serta Muhtadi et al. (2016), yang melaporkan efek penurunan glukosa darah signifikan dari fraksi kulit durian dan menunjukkan bahwa aktivitas antihiperqlikemik bersifat bergantung dosis.

Mekanisme Potensial Flavonoid

Efek antihiperqlikemik ekstrak kulit durian diduga kuat dipengaruhi oleh kandungan flavonoid dan senyawa fenolik yang memiliki aktivitas antioksidan tinggi. Flavonoid berperan menghambat enzim α -glukosidase, menekan penyerapan glukosa di usus, dan meningkatkan sensitivitas insulin pada jaringan perifer. Beberapa jenis flavonoid seperti kuersetin dan katekin juga diketahui melindungi sel β pankreas dari stres oksidatif. Dengan demikian, mekanisme utama yang mungkin berperan adalah inhibisi α -glukosidase, peningkatan sekresi insulin, dan efek antioksidan yang menstabilkan kadar glukosa darah.

Efek terhadap Histopatologi Hepar

Analisis histopatologi menunjukkan tidak adanya perbedaan signifikan antar

kelompok terhadap parameter nekrosis, kongesti, dan inflamasi ($p > 0,05$). Meskipun demikian, secara deskriptif terdapat perbaikan struktur jaringan hepar pada dosis ekstrak tinggi, yang mengindikasikan potensi efek protektif terhadap stres oksidatif akibat hiperqlikemia. Perbedaan dengan hasil penelitian Pratiwi et al. (2023), yang menemukan efek hepatoprotektor bermakna pada daun durian, kemungkinan disebabkan oleh variasi bagian tanaman, dosis, dan durasi perlakuan.

Keterbatasan Penelitian

Penelitian ini memiliki beberapa keterbatasan, yaitu jumlah sampel yang relatif kecil dan belum dilakukannya analisis fitokimia kuantitatif maupun pengukuran biomarker stres oksidatif seperti MDA, SOD, dan GSH. Oleh karena itu, mekanisme antioksidan dan efek hepatoprotektif ekstrak kulit durian belum dapat dipastikan secara langsung. Penelitian lanjutan dengan ukuran sampel lebih besar dan pengukuran biokimiawi yang lebih lengkap diperlukan untuk memperkuat bukti ini.

KESIMPULAN

Ekstrak kulit durian memiliki efek antihiperqlikemik yang signifikan pada tikus Wistar yang diinduksi aloksan, dengan penurunan kadar glukosa darah yang menunjukkan pola bergantung dosis. Pemeriksaan histopatologi hati tidak memperlihatkan perubahan bermakna antar kelompok, menandakan bahwa pemberian

ekstrak pada dosis penelitian relatif aman terhadap jaringan hepar. Penelitian lanjutan dengan variasi dosis dan durasi pemberian diperlukan untuk memperkuat bukti efektivitas serta keamanan ekstrak kulit durian sebagai kandidat adjuvan antidiabetes.

UCAPAN TERIMA KASIH

Penulis mengucapkan terima kasih kepada semua pihak yang telah membantu, baik secara langsung maupun tidak langsung, sehingga penelitian dapat terlaksana dengan baik.

DAFTAR PUSTAKA

- Amir, M. N., Sulitiani, Y., Pratiwi, I., Wahyudin, E., Manggau, M. A., & Ismail, S. (2020). Aktivitas anti-diabetes mellitus tanaman durian (*Durio zibethinus* Murr.) terhadap kadar glukosa darah puasa mencit yang diinduksi aloksan. *Media Farmasi*, 23(3), 75–78. <https://doi.org/10.20956/mff.v23i3.9396>
- Baharuddin, B., Nurulita, A., & Arif, M. (2018). Uji glukosa darah antara metode heksokinase dengan glukosa oksidase dan glukosa dehidrogenase di diabetes melitus. *Indonesian Journal of Clinical Pathology and Medical Laboratory*, 21(2), 170–173. <https://doi.org/10.24293/ijcpml.v21i2.1102>
- Budiarti, R. (2019). *Penurunan glukosa darah dan perbaikan histopatologi jaringan pada kondisi hiperoksia hiperbarik tikus yang diinduksi aloksan (studi eksperimental laboratoris)* [Skripsi, Universitas Airlangga].
- Fatimah, R. N. (2015). Diabetes mellitus tipe 2. *Jurnal Majority*, 4(5), 93–101.
- Ighodaro, O. M., Adeosun, A. M., & Akinloye, O. A. (2017). Alloxan-induced diabetes, a common model for evaluating the glycemic-control potential of therapeutic compounds and plant extracts in experimental studies. *Medicinal Research Reviews*, 37(2), 231–266. <https://doi.org/10.1002/med.21413>
- Maulina, M. (2018). *Zat-zat yang mempengaruhi histopatologi hepar*. Unimal Press.
- Muhtadi, M., Setiawan, I., & Mulyani, S. (2016). Antidiabetic activity of durian rind extract (*Durio zibethinus* Murr.) in alloxan-induced diabetic rats. *International Journal of Pharmaceutical Sciences Review and Research*, 39(1), 76–80.
- Nifadila Dachi, V. O., Rayyan, T. A., Putri Utami, S., Mutia, R., Akbar, K., Lumbantobing, C. J. E., Kunardi, S., & Djuang, M. H. (2022). Pengaruh variasi pemberian dosis aloksan terhadap kadar gula darah hewan coba. *Jurnal Prima Medika Sains*, 4(1), 33–39. <https://doi.org/10.34012/jpms.v4i1.2460>
- Nubatonis, D., Ndaong, N. A., & Selan, Y. N. (2015). The effect of ethanol extract of sambiloto leaf (*Andrographis paniculata* Nees) on pancreatic histopathology of alloxan-induced diabetic mice. *Jurnal Kajian Veteriner*, 3(1), 31–40.
- Pratiwi, D., Lestari, N., & Tiara, A. (2023). Hepatoprotective effect of *Durio zibethinus* leaf extract against paracetamol-induced liver damage in mice. *Indonesian Journal of Pharmaceutical Research*, 10(1), 25–32.
- Prastyo Wati, D. (2024). *Prinsip dasar tikus sebagai model penelitian*. USU Press.
- Rabbaniyyah, M., & Suciati, A. (2023). Anti-diabetes activity and phytochemical analysis of durian fruit methanol fraction. *International*

Journal of Islamic and Complementary Medicine, 4(1), 37–44.

<https://doi.org/10.55116/ijicm.v4i1.59>

Wulandari, N. L. W. E., Udayani, N. N. W., Dewi, N. L. K. A. A., Triansyah, G. A. P., Dewi, N. P. E. M. K., Wideasriani, I. A. P., & Prabandari, A. A. S. S. (2024). Pengaruh pemberian induksi aloksan terhadap kadar gula darah tikus: Artikel review. *Indonesian Journal of Pharmaceutical Education*, 4(3), 2775–3670.

<https://doi.org/10.37311/ijpe.v4i2.26494>